

Catarata traumática

Autor:

Dr. Gustavo Galperin

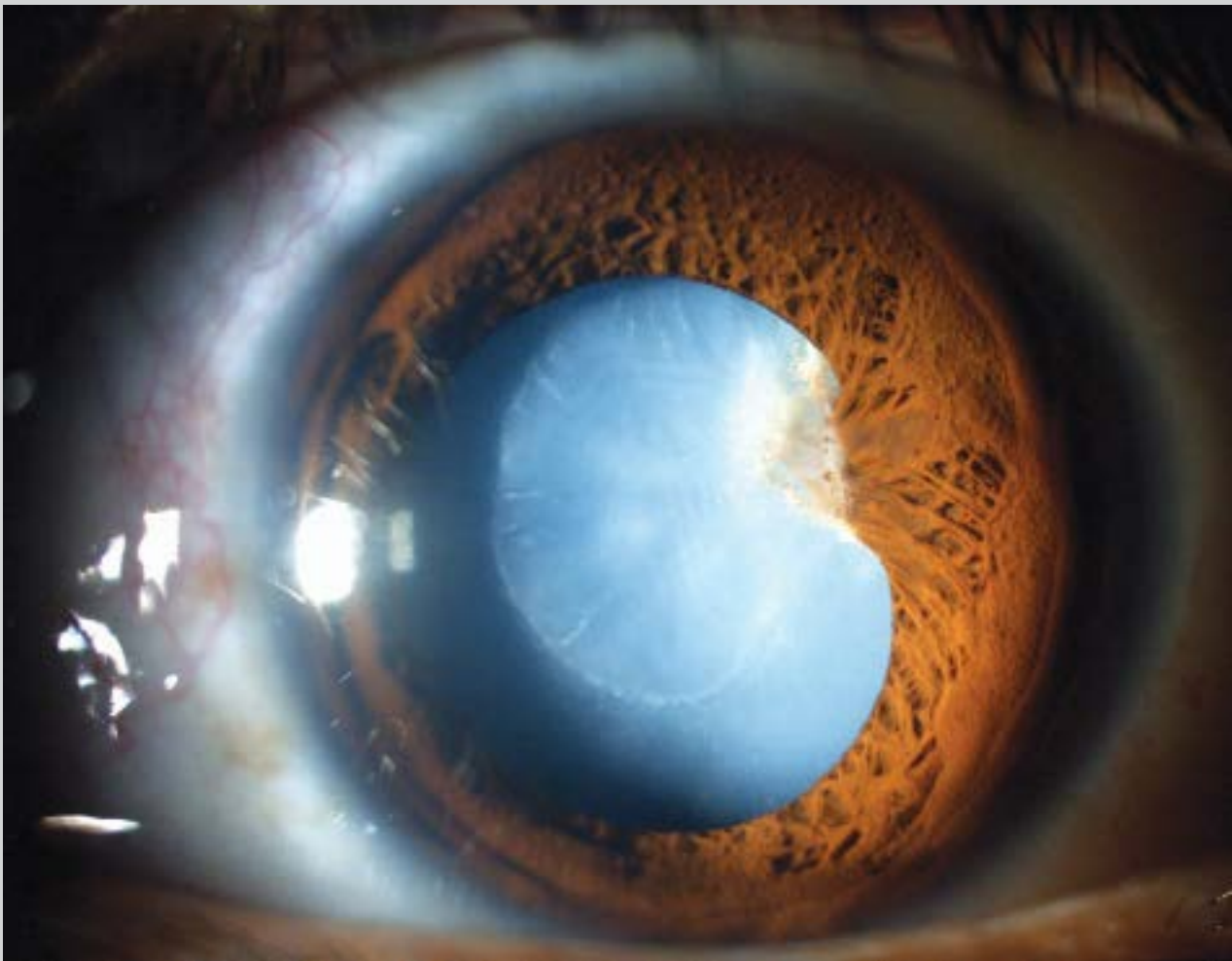
Contacto:

Recepción: 9/10/2019

Aprobación: 9/10/2019

Disponible en www.sao.org.ar

Arch. Argent. Oftalmol. 2019; 14: 34



Catarata post herida penetrante. Sinequia posterior y marcada fibrosis capsular.