

# Maculopatía en torpedo

---

**Autor:**

Dr. Franco Rocco

---

Instituto OFTALMOS - Sanatorio Otamendi y Mirolí, Buenos Aires, Argentina

---

Contacto: [frandrocco@gmail.com](mailto:frandrocco@gmail.com)

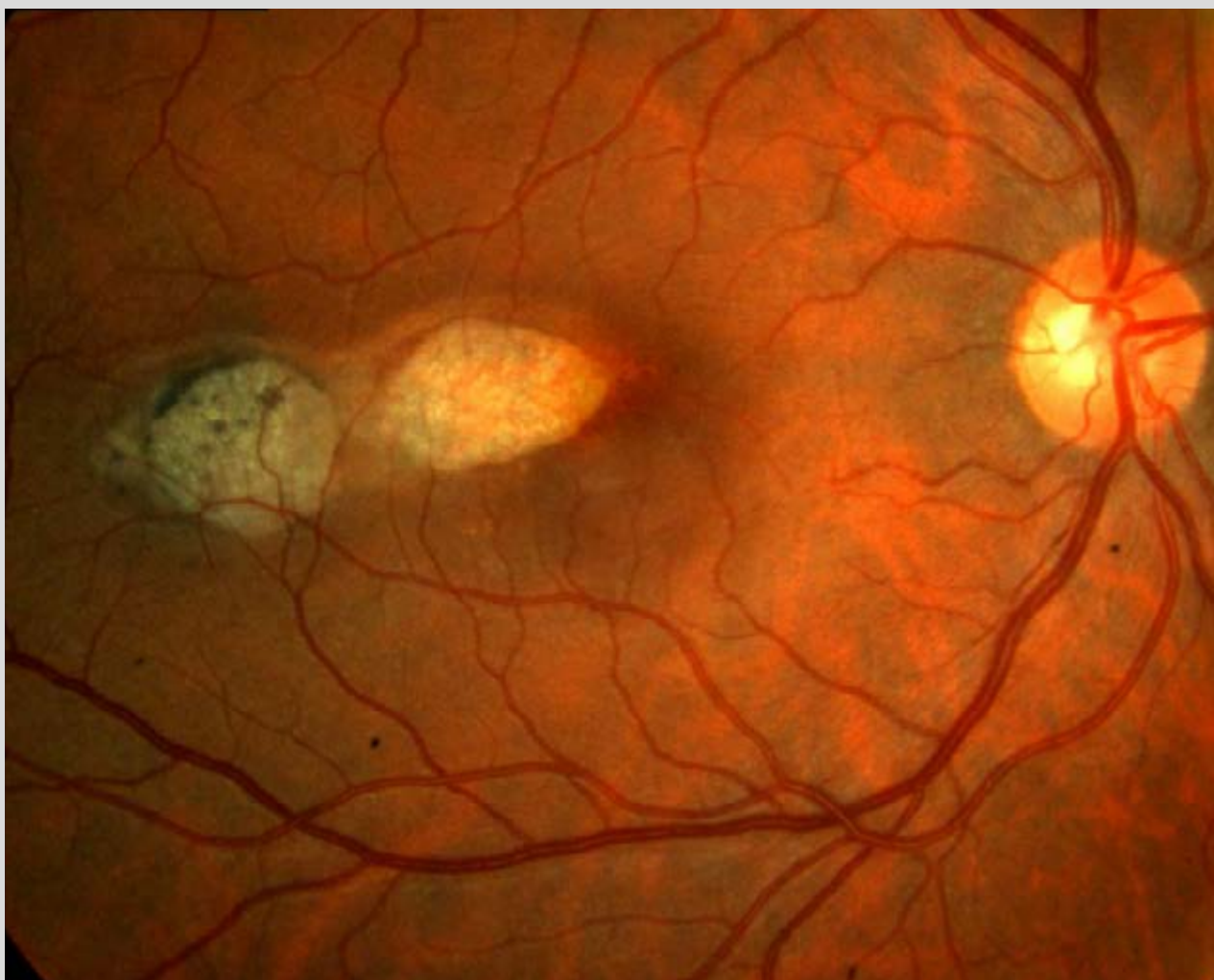
Recepción: 7/2/2021

Aprobación: 28/4/2021

Disponible en [www.sao.org.ar](http://www.sao.org.ar)

Arch. Argent. Oftalmol.

---



Retinografía color ojo derecho, maculopatía en torpedo. Paciente masculino de 35 años de edad.