

# Desprendimiento coroideo

## **Autores:**

Dres. Adriana Nieva, Fabián Lerner, Madeleine Saint Martin, Mariano Cotic, Eugenia Páez Soria, Agustina Piczman, Prof. Dr. Marcelo Zas

Consultorio Prof. Dr. Marcelo Zas

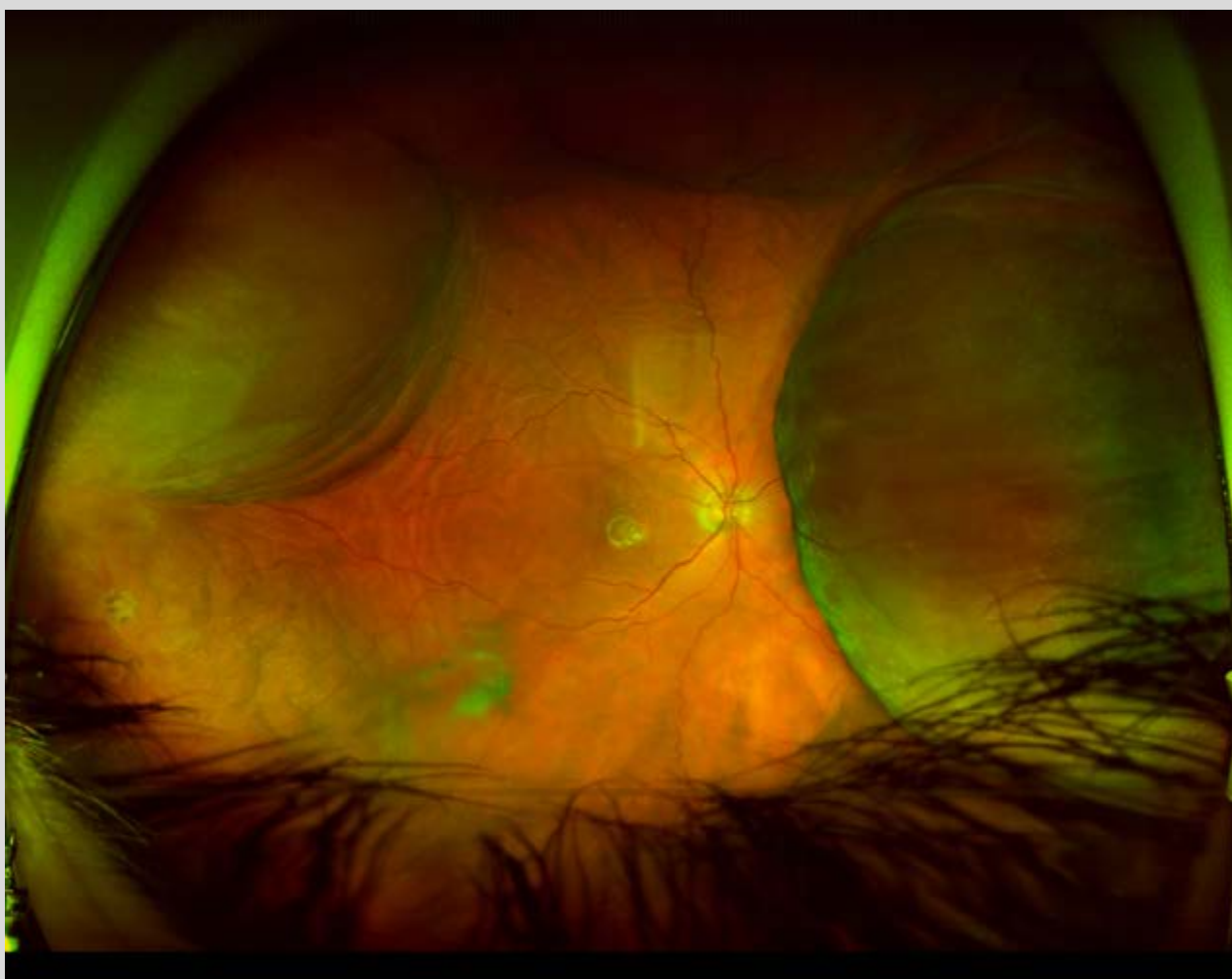
Contacto: [adri\\_nieva12@hotmail.com](mailto:adri_nieva12@hotmail.com)

Recepción: 12/9/2021

Aprobación: 7/10/2021

Disponible en [www.sao.org.ar](http://www.sao.org.ar)

Arch. Argent. Oftalmol. 2021; 19: 62



*Retinografía de campo amplio. Se observa un desprendimiento coroideo en OD post trabeculectomía.*