

Degeneración Lattice en AO

Autores:

Dres. Adriana Nieva, Madelaine Saint Martin, Eugenia Páez Soria, Mariano Cotic, María de los Ángeles Cenoz, Agustina Piczman y Marcelo Zas

Consultorio Prof. Dr. Marcelo Zas

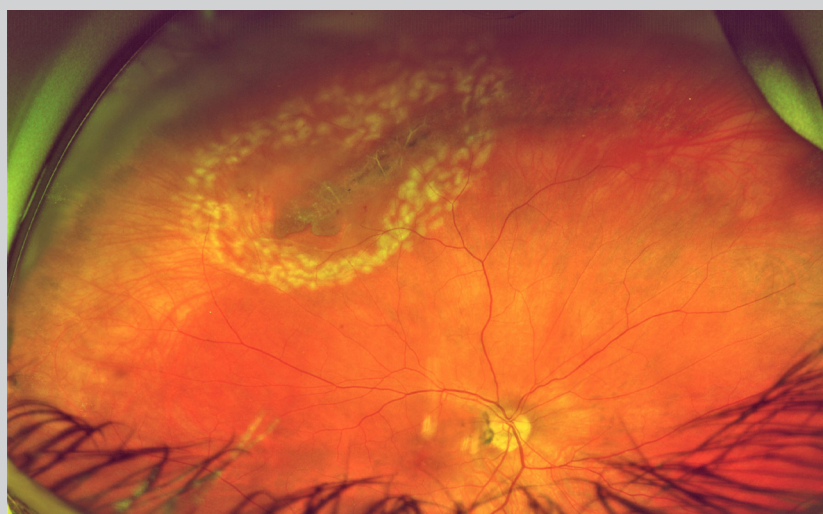
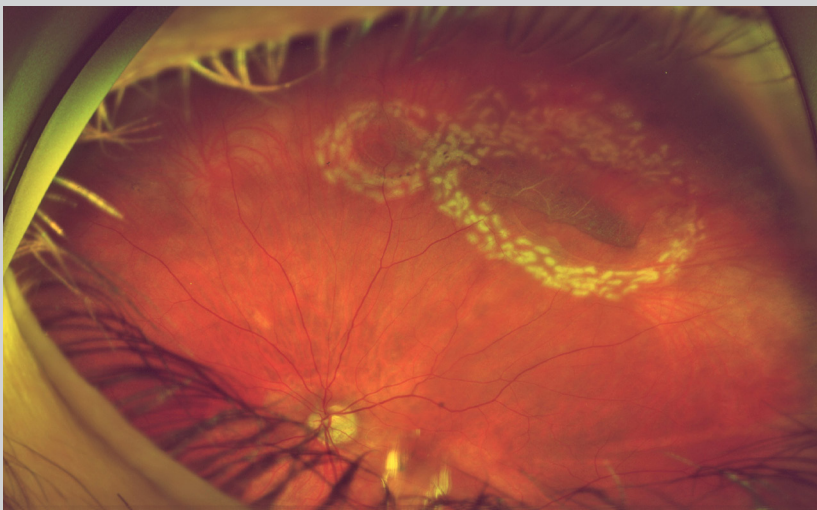
Contacto: adriananieva12@gmail.com

Recepción: 9/11/2022

Aprobación: 20/12/2022

Disponible en www.sao.org.ar

Arch. Argent. Oftalmol. 2022; 21: 28



Paciente masculino de 64 años, que presenta en ambos ojos una degeneración Lattice, que fue tratada con fotocoagulación láser.