

Desprendimiento de retina regmatógeno inferior asociado a una oclusión de la vena central de la retina

Autores:

Dres. Adriana Nieva, Elio Dilascio, Marcos Mendaro, Mariano Cotic, Juan Manuel Cortallezzi, Alejandro Tau, Pablo Chiaradía y Marcelo Zas

Cátedra de Oftalmología, Sección Retina, Hospital de Clínicas "José de San Martín", Universidad de Buenos Aires

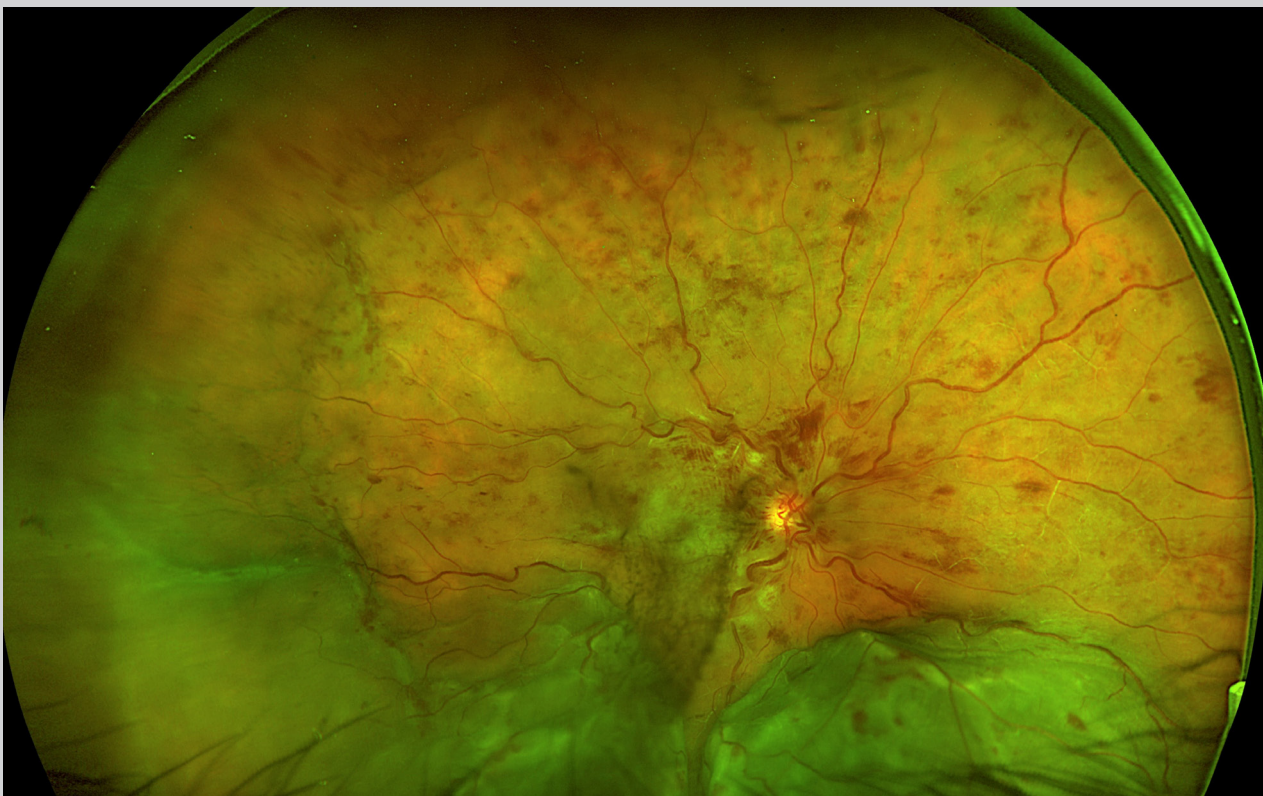
Contacto: adriananieva12@gmail.com

Recepción: 9/11/2022

Aprobación: 20/12/2022

Disponible en www.sao.org.ar

Arch. Argent. Oftalmol. 2022; 21: 30



Paciente masculino de 51 con antecedente de hipertensión arterial sistémica tratada, presenta desprendimiento de retina inferior en su OD, mácula OFF, asociado a oclusión de vena central de la retina.