

Neovascularopatía paquicoroidea

Autores:

Dres. José Luis Di Leva, Javier Vales, Matías Bruno, Rodrigo Scasso, Marcelo Pirolo, Mariana Mirabete

Complejo Médico Policial Churruca-Visca

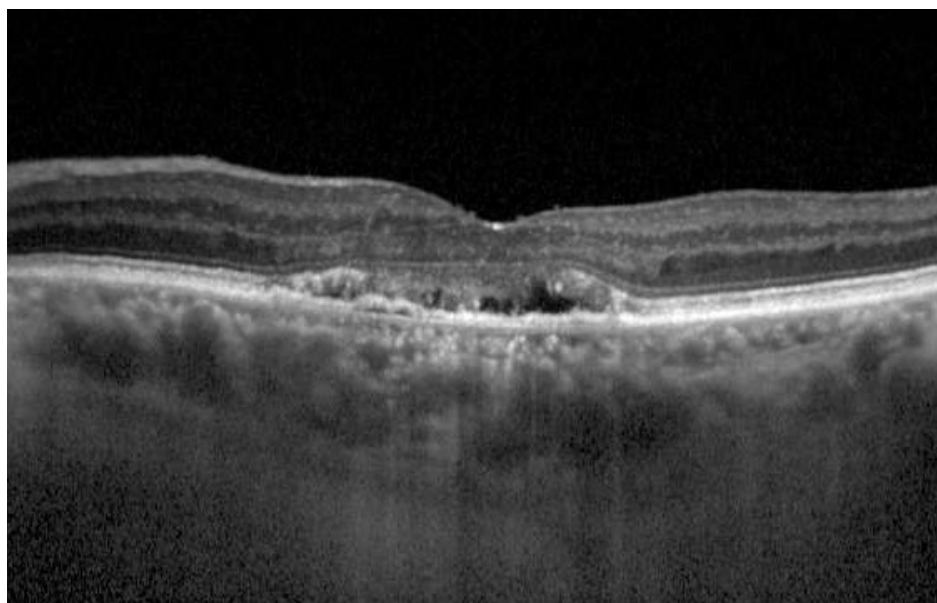
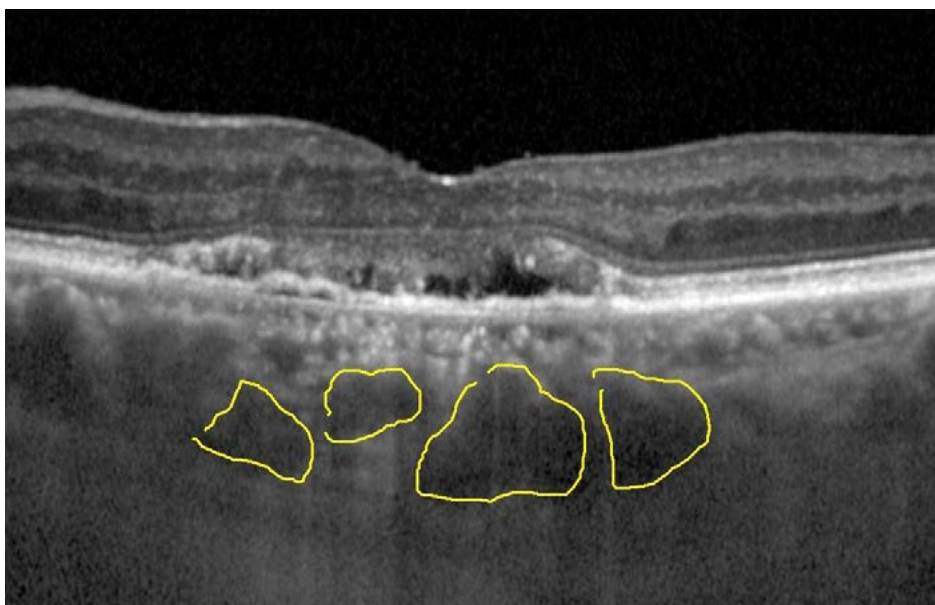Contacto: jldileva@gmail.com

Recepción: 27/2/2024

Aprobación: 13/3/2024

Disponible en www.sao.org.ar

Arch. Argent. Oftalmol. 2024; 25: 60



La neovascularopatía paquicoroidea debe considerarse como diagnóstico en ojos con características de neovascularización tipo 1 y engrosamiento coroideo en ausencia de características de degeneración macular relacionada con la edad. La neovascularopatía paquicoroidea puede aparecer como neovascularización macular activa o inactiva.