

Golden Ring Retinal

Autores:

Dra. Fiorella Berenice Medioli, Dra. Agustina Magalí García Ponce, Dr. Mariano Luis Mir de Miguel

Hospital Churruca

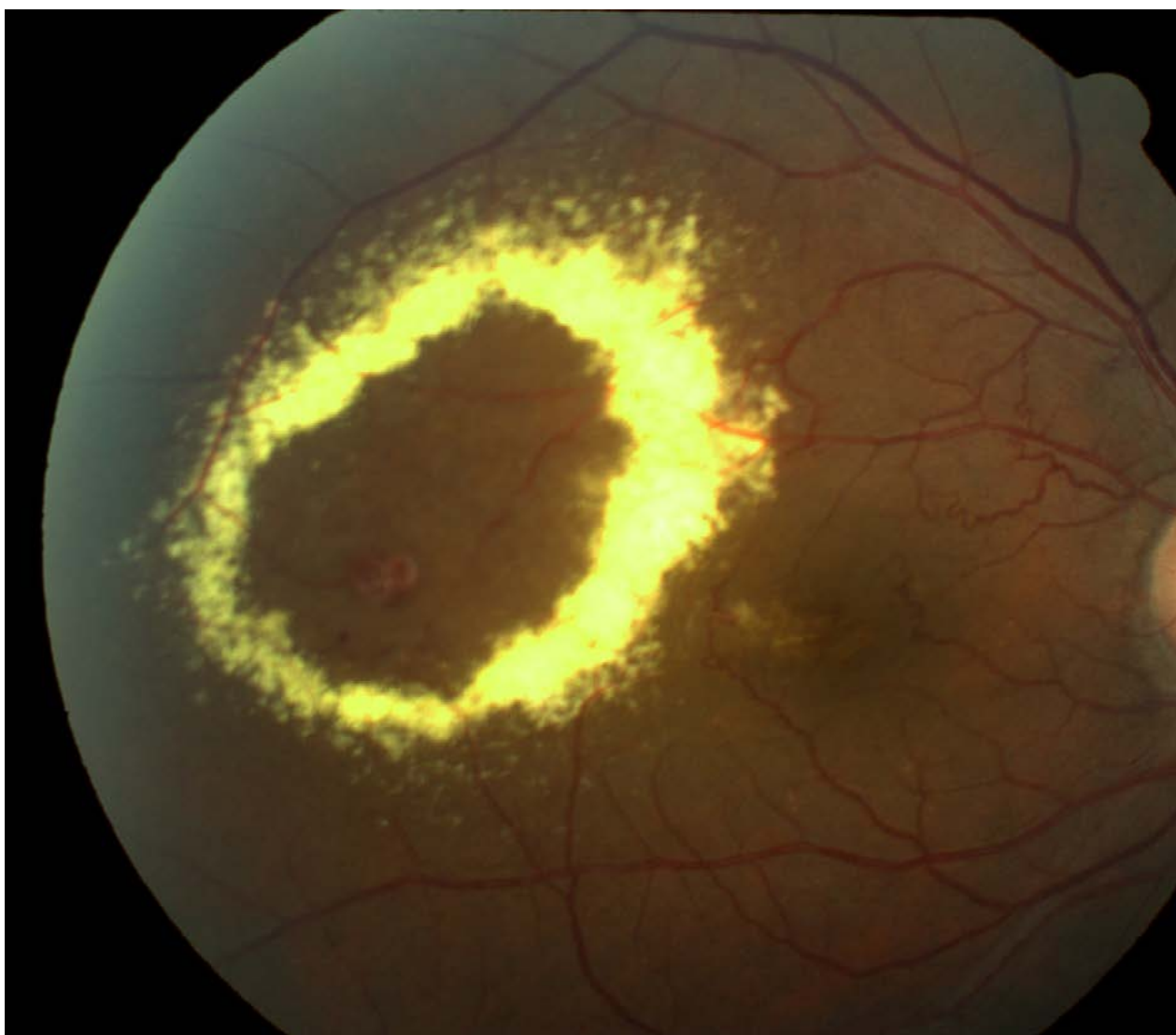
Contacto: fiorellamedioli1993@gmail.com

Recepción: 26/2/2024

Aprobación: 4/3/2024

Disponible en www.sao.org.ar

Arch. Argent. Oftalmol. 2024; 26: 52



Paciente de 52 años con antecedentes de hipotiroidismo presenta macroaneurisma retiniano en ojo derecho con gran área de exudación que requirió tratamiento con fotocoagulación laser e inyecciones intravítreas de anti angiogénicos.