

# Excavación coroidea focal

**Autores:**

Dr. José Luis Di Leva, Dr. Lucas Eizmendi, Dra. Fernanda Girado, Dr. Juan Ignacio Otero, Dr. Juan Malagrino, Dra. Melina Tusa.

Complejo Médico Policial Churruca – Visca

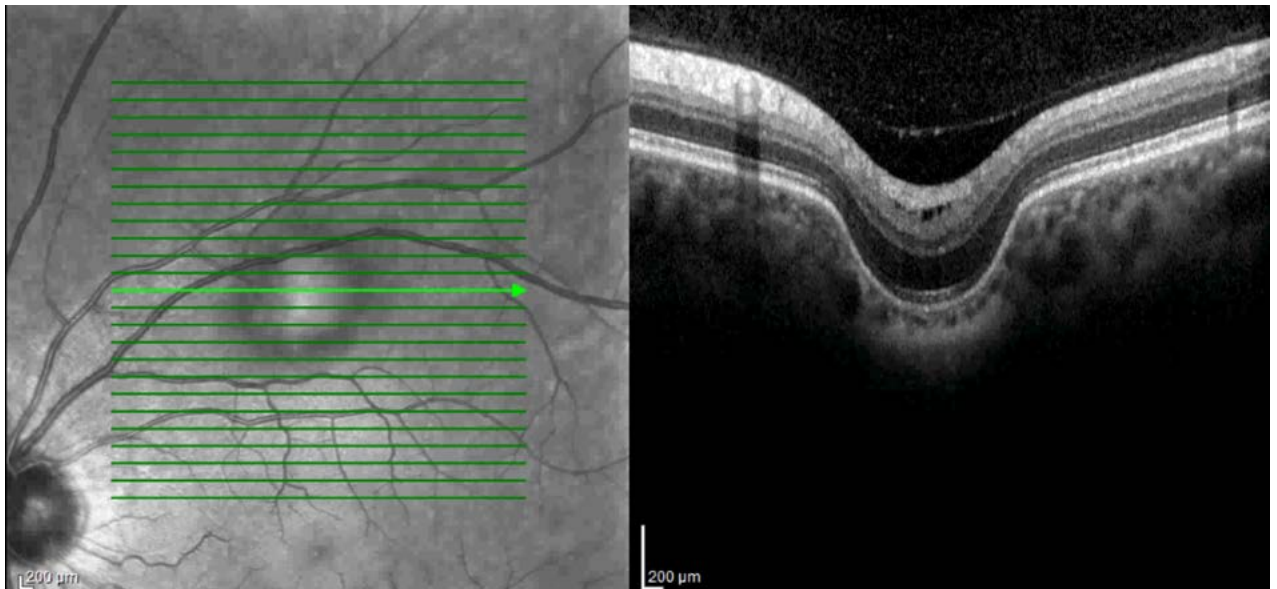
Contacto: [jldileva@gmail.com](mailto:jldileva@gmail.com)

Recepción: 27/2/2024

Aprobación: 13/3/2024

Disponible en [www.sao.org.ar](http://www.sao.org.ar)

Arch. Argent. Oftalmol. 2024; 26: 53



*La excavación coroidea focal es una entidad que se encuentra de manera incidental y se presenta en general asintomático y unilateral. Se cree que la mayoría de las excavaciones coroideas focales son congénitas, sin embargo, la etiopatogenia siendo objeto de investigación.*