

Catarata roja

Autores:

Dr. Guido Bregliano, Dr. Jorge Bregliano y Dra. Sofia Gighliotti

Sanatorio Otamendi - Instituto Oftalmos - Consultorios Bregliano

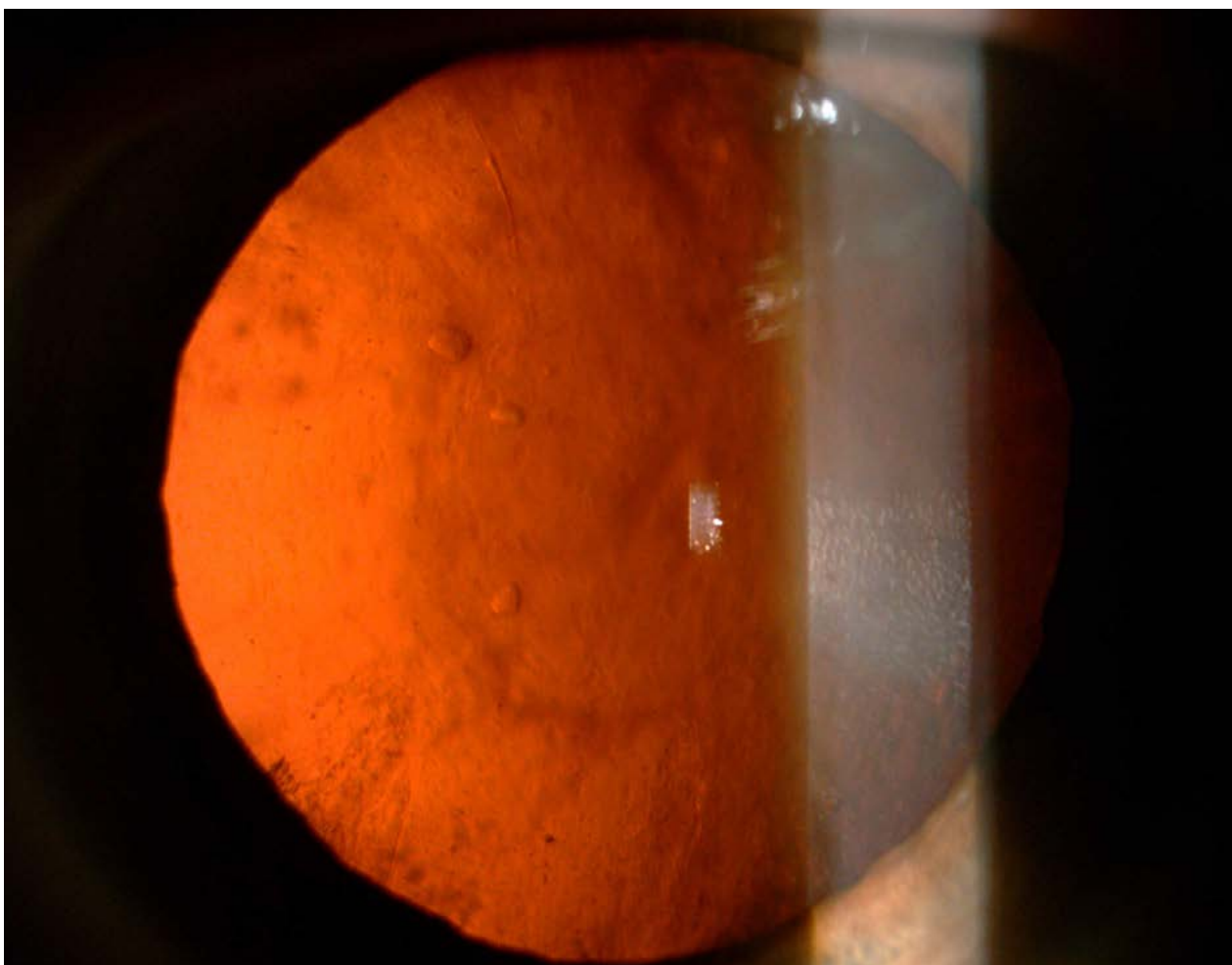
Contacto: guidobregliano@gmail.com

Recepción: 4/7/2024

Aprobación: 6/7/2024

Disponible en www.sao.org.ar

Arch. Argent. Oftalmol. 2024; 26: 56



En la biomicroscopia con lámpara de hendidura, por retroiluminación y bajo midriasis, se observa una Catarata clasificada según el sistema de clasificación de opacidad del cristalino LOCS III como Cortical Anterior C4.

El sistema LOCS III es útil en el preoperatorio para llevar un registro clínico detallado del paciente y evaluar la progresión de la opacidad del cristalino. También se utiliza para diagnosticar la severidad de la catarata, lo que ayuda a determinar la conducta adecuada y la indicación del procedimiento quirúrgico.