

La Brune Cataracte

Autor:

Dr. Augusto Labrousse

Instituto Oftalmos - Sanatorio Otamendi

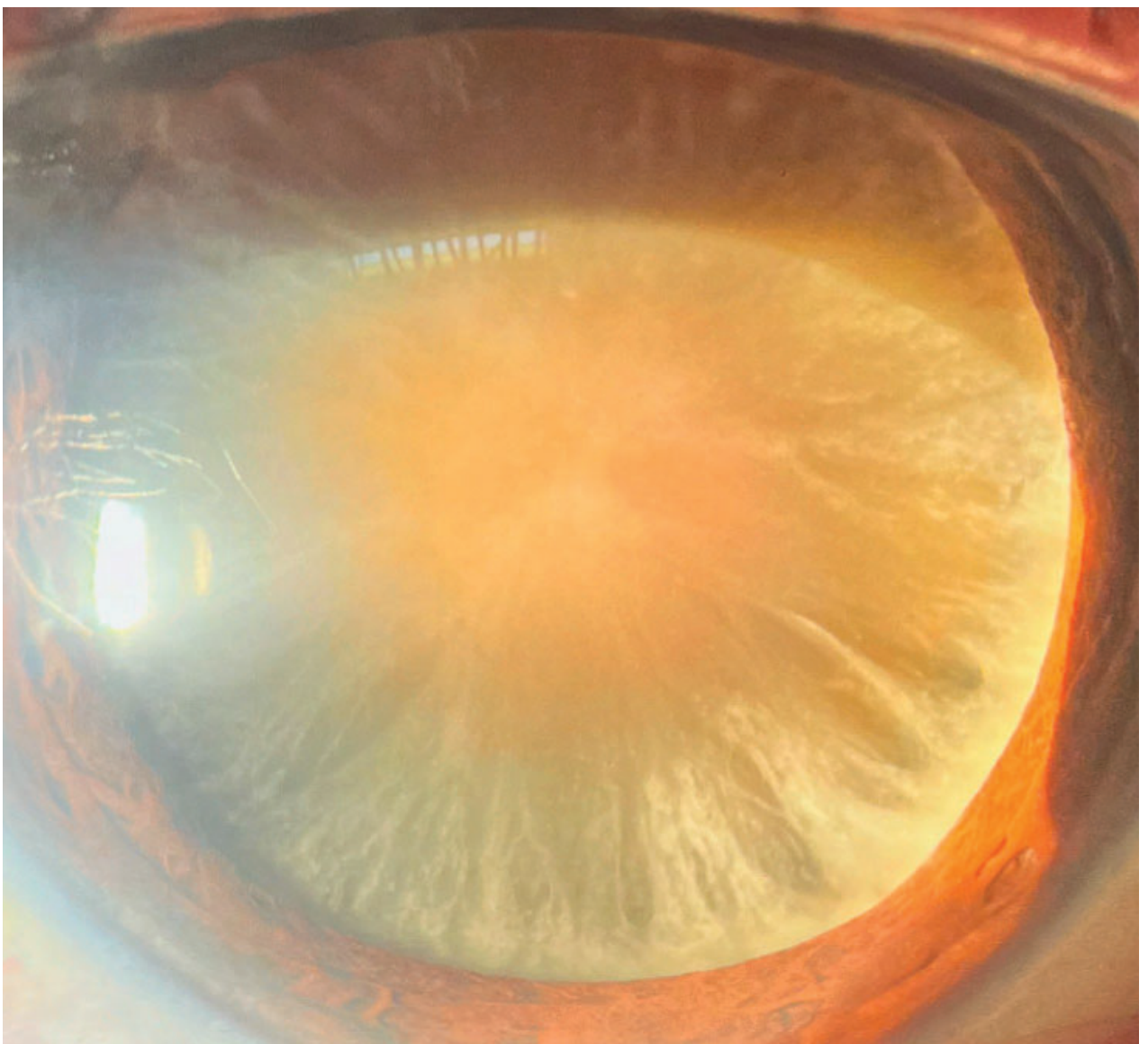
Contacto: augustolabrousse@gmail.com

Recepción: 3/2/2025

Aprobación: 5/2/2025

Disponible en www.sao.org.ar

Arch. Argent. Oftalmol. 2025; 28: 51



En la imagen capturada bajo lámpara de hendidura se evidencia una catarata rubra en el ojo derecho de un paciente masculino de 78 años de edad, sin antecedentes oftalmológicos de relevancia. La catarata rubra es una catarata hipermadura de aspecto parduzco, producto del estrés oxidativo que genera la compactación y endurecimiento de las fibras colágenas cristalinas que provocan la aparición de pigmento en el núcleo del cristalino (generalmente asociada a la exposición prolongada a las radiaciones solares)