

# Tumor de cuerpo ciliar e iris en contexto de proliferación melanocítica uveal difusa bilateral (BDUMP)

## **Autores:**

Dr. Rodrigo Luna Araya, Dr. Juan Simunovich Garnero, Dra. Stephany Salcedo Camargo, Dra. Carolina Gentile

Hospital Italiano de Buenos Aires

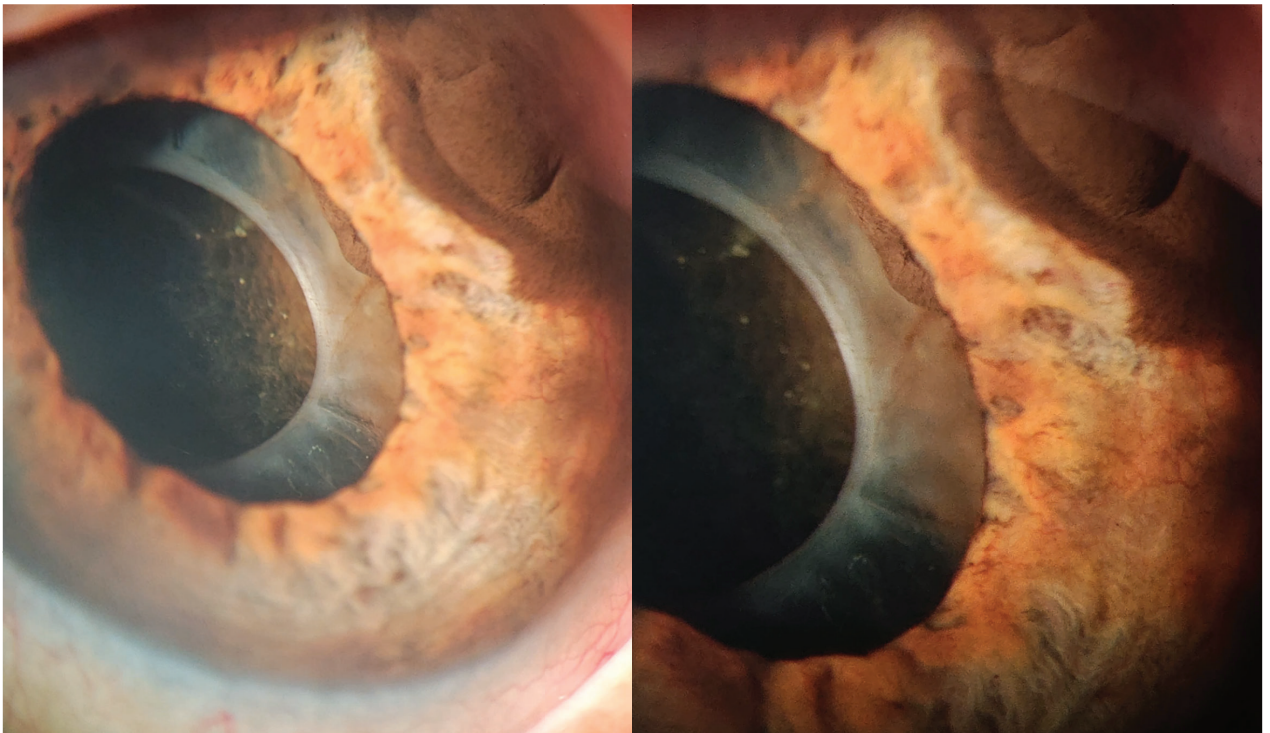
Contacto: [rodrigo.luna@hospitalitaliano.org.ar](mailto:rodrigo.luna@hospitalitaliano.org.ar)

Recepción: 4/2/2025

Aprobación: 2/4/2025

Disponible en [www.sao.org.ar](http://www.sao.org.ar)

Arch. Argent. Oftalmol. 2025; 28: 53



Varón 57 años consulta por visión borrosa en ojo izquierdo de 5 meses de evolución: Av 1.0 / 0.2.  
En oi se aprecia lesión pigmentada melanocítica. Se evidencia compromiso de ángulo por ubm.  
Screening oncológico: ca de pulmón.