

# Subluxación de lente intraocular

**Autores:**

Dra. Mercedes Graziano, Dra. Fiona Romozzi y Dr. Mariano Pestalardo

Instituto OFTALMOS - Sanatorio Otamendi Mioli

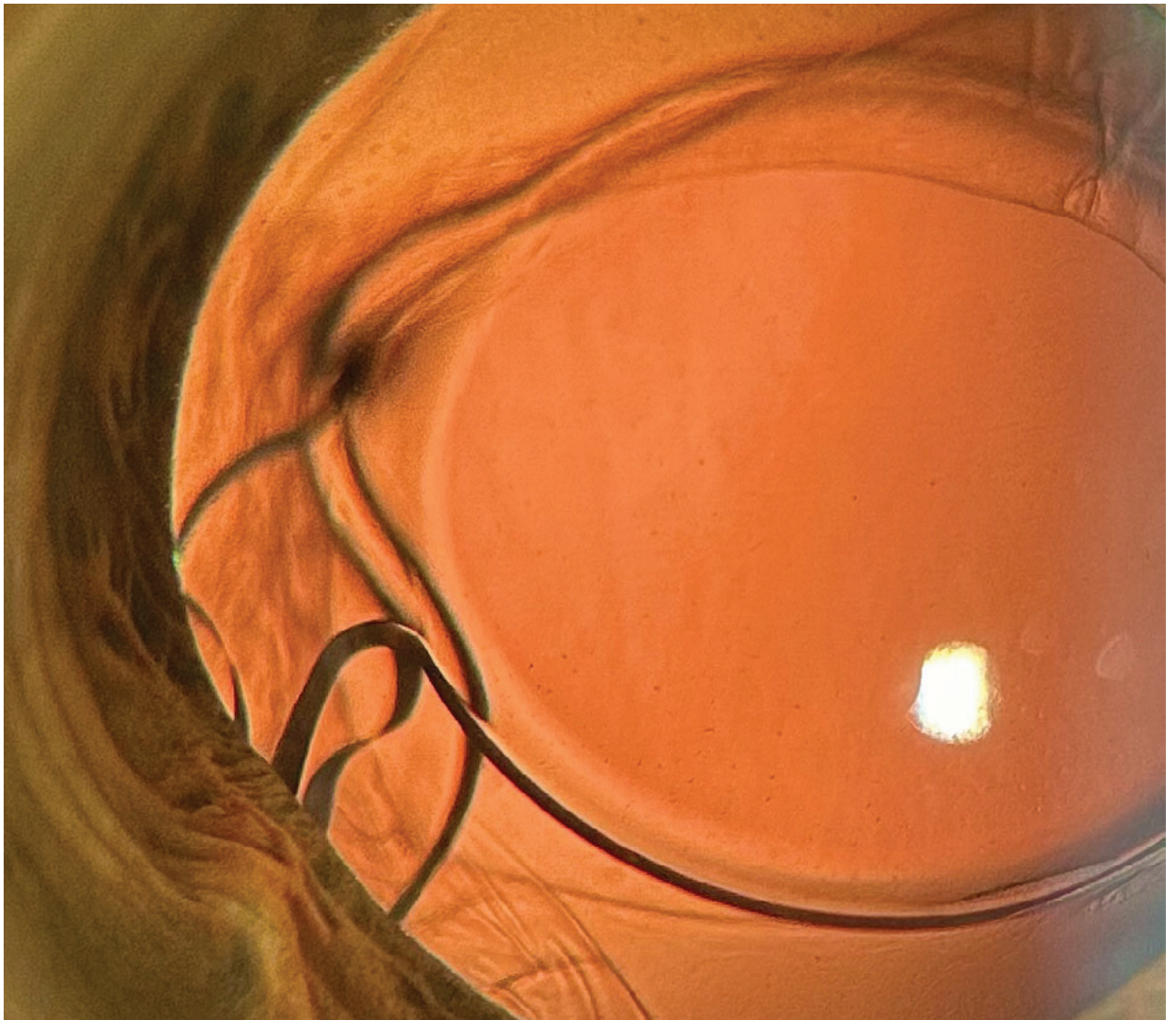
Contacto: [mechi.graziano@hotmail.com](mailto:mechi.graziano@hotmail.com)

Recepción: 13/5/2025

Aprobación: 20/5/2025

Disponible en [www.sao.org.ar](http://www.sao.org.ar)

Arch. Argent. Oftalmol. 2025; 29: 39



*Paciente femenina de 80 años se presentó a la consulta refiriendo mala visión en ojo derecho. Como antecedente presentaba cirugía de cataratas en ambos ojos hace más de 6 meses. La agudeza visual fue de 20/70. En la autorrefractometría se constató astigmatismo de -6.25 D por lo que se realizó midriasis farmacológica evidenciándose subluxación de háptica imprimiendo su silueta en el iris adyacente.*