

La noche llegó temprano

Autores:

Dra. Paula Di Sciascio y Dr. Miguel Ángel Román

Institución: Centro Privado de Ojos

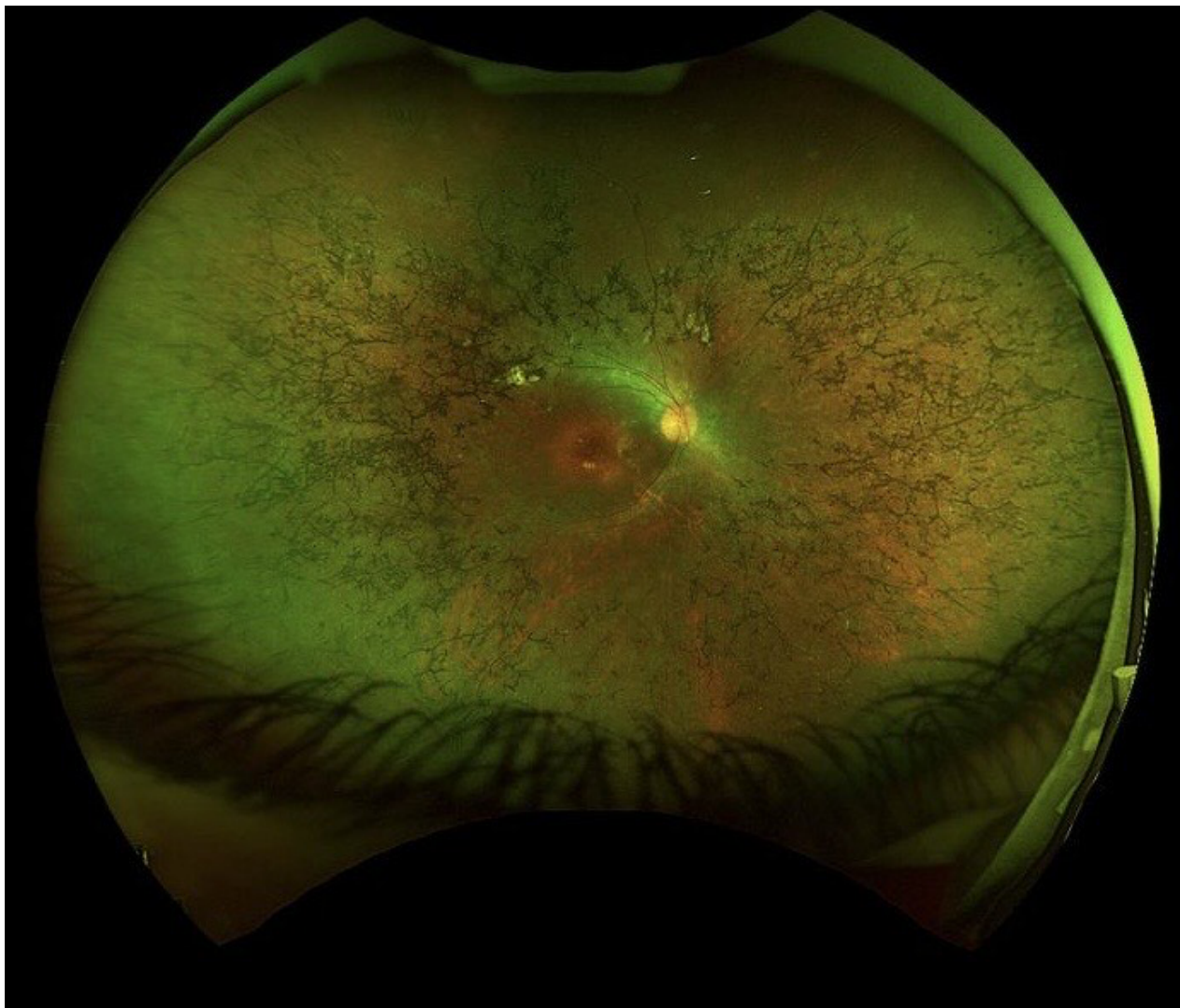
Contacto: pauladisciascio@gmail.com

Recepción: 9/10/2025

Aprobación: 23/11/2025

Disponible en www.sao.org.ar

Arch. Argent. Oftalmol. 2025; 31: 54



Paciente femenina de 43 años con retinosis pigmentaria avanzada. Entre los síntomas se destacan la nictalopia y pérdida del campo visual periférico. En la siguiente retinografía se pueden observar pigmentos en forma de espículas óseas, característico de esta patología y estrechamiento de los vasos retinianos.