

# Drusas: el lado brillante del disco

---

**Autora:**

Dra. María Fernanda Gonzalez Ghione

---

Institución: Clínica de Ojos Escobar

---

Contacto: [mfgghione@gmail.com](mailto:mfgghione@gmail.com)

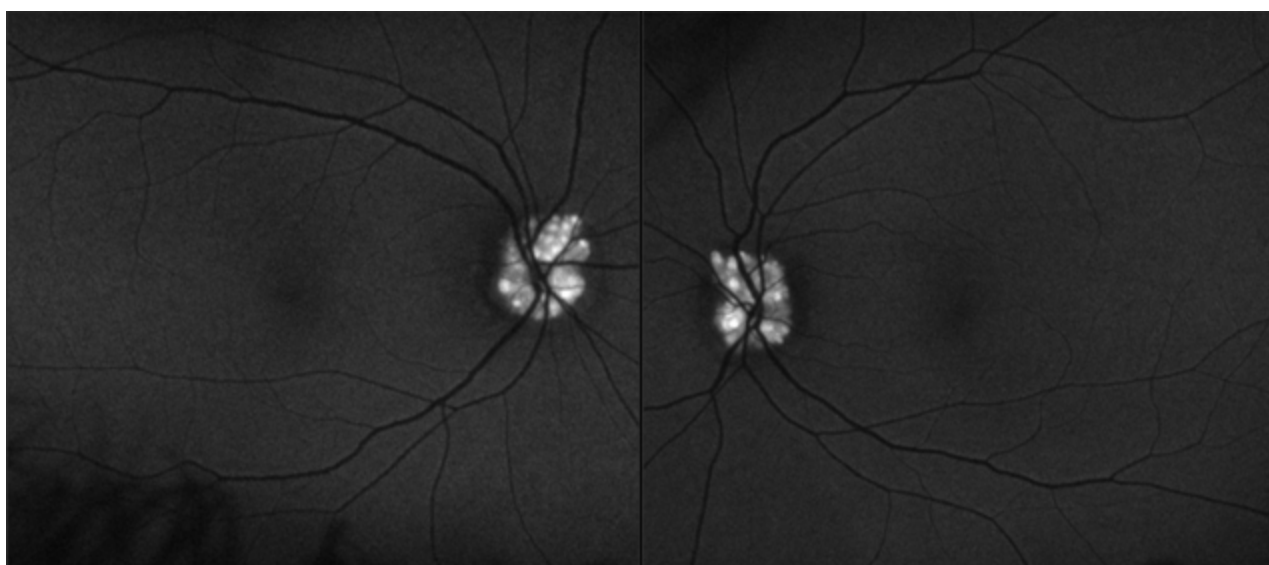
Recepción: 1/4/2026

Aprobación: 4/5/2026

Disponible en [www.sao.org.ar](http://www.sao.org.ar)

Arch. Argent. Oftalmol. 2026; 33: 35

---



*Paciente de 58 años concurre a control, presenta antecedentes de hipercolesterolemia, diabetes, hipertensión e infarto agudo de miocardio. A la autofluorescencia se manifiesta un drusen de papila bilateral.*