

Retina estrellada

Autora:

Dra. Maria Fernanda Gonzalez Ghione

Institución: Clínica de Ojos Escobar

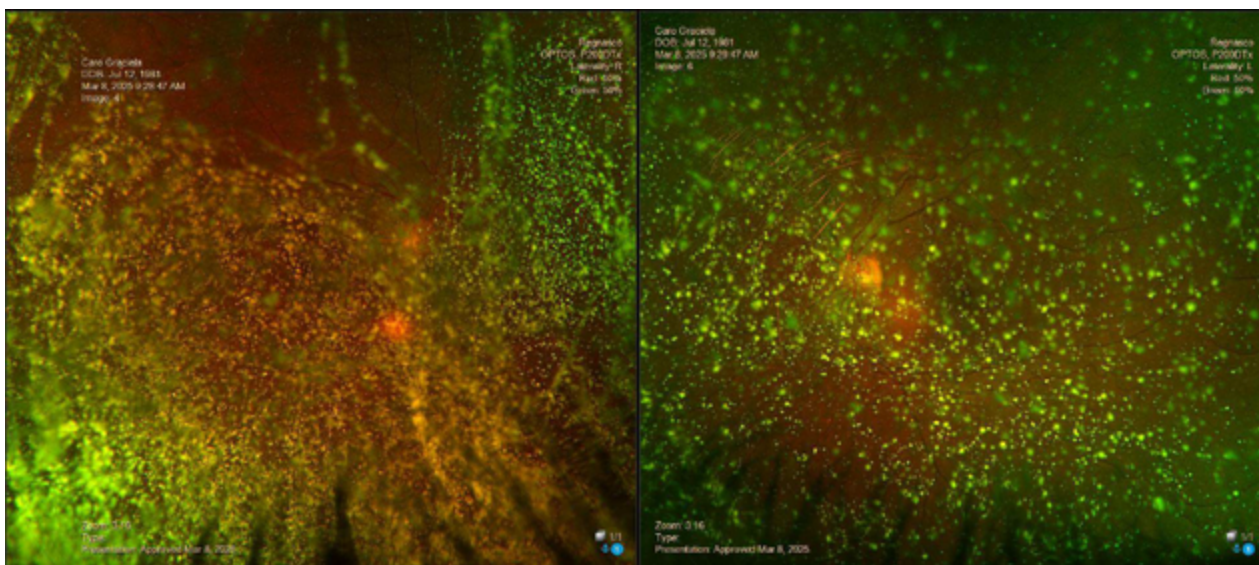
Contacto: mfgghione@gmail.com

Recepción: 1/4/2026

Aprobación: 4/5/2026

Disponible en www.sao.org.ar

Arch. Argent. Oftalmol. 2026; 33:



Paciente de 45 años concurre a control, no presenta sintomatología. En la retinografía se visualiza hialosis asteroide en ambos ojos.